

脳機能計測における光トポグラフィ信号の意味

Implication of a Signal from Brain Optical Topography

灰田 宗孝 Munetaka Haida

東海大学医学部 生体構造機能系生理科学

光トポグラフィ法を用いて脳機能の計測が可能であることは、いくつかの報告から明らかである。しかし、光トポグラフィ法で得られる脳の信号の意味合いについて、まだ不明な点が多い。そこで、光トポグラフィ法とfunctional MRI(f-MRI)との同時測定を手の把握運動をタスクとして行い、得られた信号の意味付けを行った。その結果、total-Hbとoxy-Hbはf-MRI信号と有意の相関を示したが、deoxy-Hb信号は全く相関が得られなかった。また、正常人の手の運動負荷での光トポグラフィ信号は、通常total-Hbとoxy-Hbが運動負荷時増加し、deoxy-Hbは逆に減少する。この現象を説明しうるモデルを提唱した。つまり、光トポグラフィ法は主として毛細血管レベルのヘモグロビンを検出していると仮定し、脳血流増加を毛細血管床の増加と毛細血管レベルでの血流速度の増加により説明すると、deoxy-Hbの減少は、血流速度の増加でのみ説明しうることを示した。

The implication of the signal obtained by the optical topography is still unclear. We made simultaneous measurement of a functional MRI and the optical topography by using hand gripping task. The results indicate that there are statistically significant correlation between total-Hb and oxy-Hb signal and functional MRI signal, but deoxy-Hb signal did not show any correlation with functional MRI signal. This discrepancy can be explained by assuming that the signal of optical topograph mainly detecting a small vessel such as capillary hemoglobin of the brain but functional MRI signal is not restricted to such small vessels. Using this model, a signal from optical topography can be easily understood. First, an increase of total-Hb or oxy-Hb may reflect an increase of capillary beds, second, a decrease of deoxy-Hb may reflect an increase of blood flow velocity at capillary level.

Key Words: 光トポグラフィ、oxy-Hb、deoxy-Hb、脳血流、f-MRI

1. はじめに

日立メディコにより開発された光トポグラフィ装置はその応用範囲が広がりつつあり、脳機能測定にも利用できることが明らかになっているが、実際に得られる光トポグラフィ信号の示す意味については、未だ明らかになっていない。本研究では、光トポグラフィ装置の示す信号の意味を明らかにするために、光トポグラフィとfunctional MRI (f-MRI)との同時測定を行った。また、その知見をもとに、近赤外光測定で検出される血管などについて仮定し、脳血流のシミュレーションを行い、光トポグラフィ装置で得られる信号の意味づけについて検討した。

2. 光トポグラフィとf-MRIの同時測定

2.1 光トポグラフィ装置

光トポグラフィ装置は日立メディコ製ETG-100を用いた(図1)。この装置は近赤外光(780nm and 830nm)の半導体レーザーを用い、片側5本の光源ファイバーと、4本の検出用ファイバーの計9本のファイバーを特殊ホルダーで頭部に固定し(図2) 両側で18本のファイバーを用いて、脳の多点計測を行い、脳内各部の光吸収を求めることで脳内のoxy-Hb、deoxy-Hb、total-Hbを計算し、画像化する装置である。時間分解能は0.1sである。装置の詳細は他に譲る¹⁾。



図1：光トポグラフィ装置ETG-100

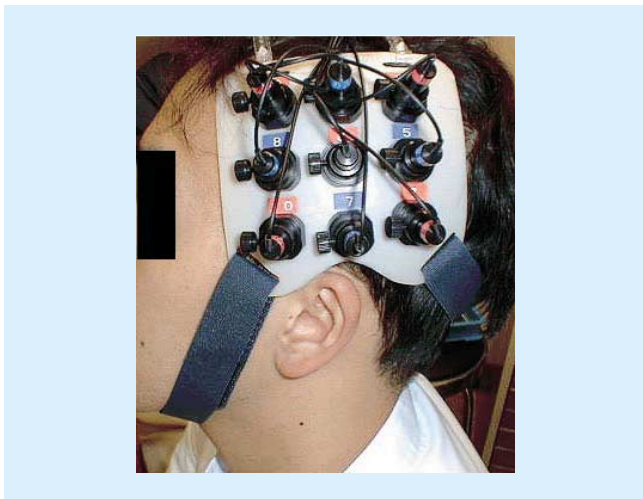


図2：プローブ装着状況 片側9本のガラスファイバーが頭部に装着される

2.2 functional MRI

functional MRI (f-MRI) はPhilips ACS-NT 1.5T MRI装置を用いた。パルスシーケンスとしてはEcho-Planar法 (EP法) を用い、OM-lineに平行に3スライス撮像した。撮像時間は50msで3枚の画像を積算して1画像とし、6秒毎に画像を得た。5分間のタスクで50枚の画像となる。

2.3 光トポグラフィとf-MRIの同時測定

同時測定のために光源、受光用のファイバーとして10mの長さのファイバーを用いた。予備実験ではこのファイバーを用いても信号に何ら変化が認められないことが確認されている。f-MRI用バードケージ型コイルの中に、あらかじめ光トポグラフィ用ファイバーを装着した被検者を入れ(図3) ウレタンで頭部を固定し、MRIガントリーに入れ測定した。光測定的位置を確認するために、測定後ファイバーをホルダーから抜去後、ホルダー内にニンニクエキスのカプセルを入れ、T1強調画像を撮像した(図4) これにより光トポグラフィのファイバー位置(測定点)が明らかになり、MRIの活性化部位と最も近い部位の計測チャンネルを選択した。

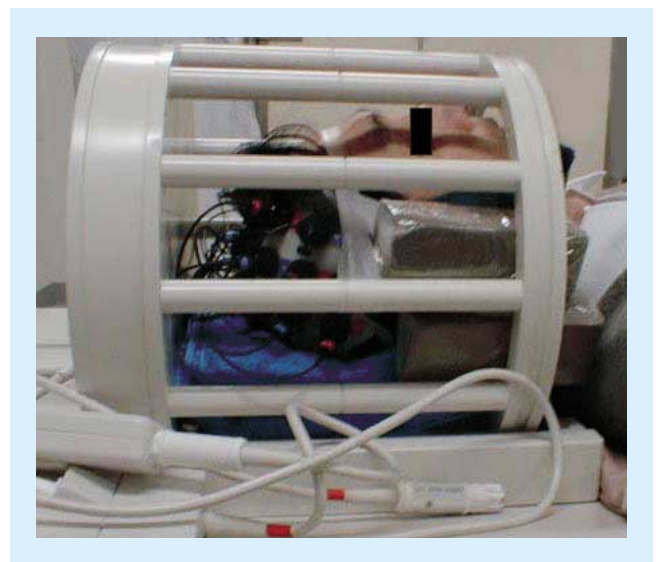

図3：MRI頭部コイル内光トポグラフィ用ファイバーの装着状況

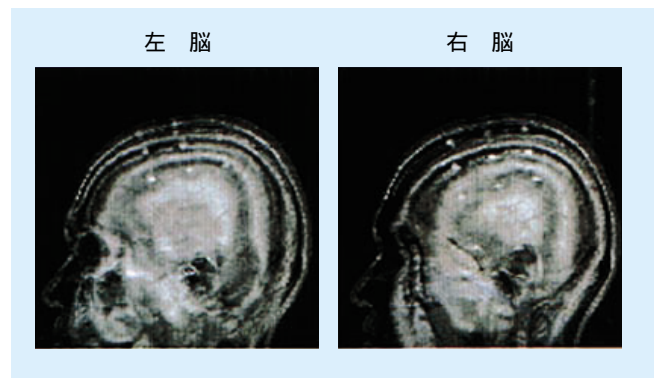


図4：ニンニクエキスをを用いたファイバー位置のマーカ(T1強調画像)

2.4 対象と方法

対象は正常な volunteer 3名(右利き、男性、平均年齢35歳)である。タスクは両手の把握運動とし、1分間の安静時を挟んで2回の運動負荷を行った。測定時間は5分間である。

3. 結果

f-MRIの結果を図5に示す。3スライスとも両手の運動に伴い、運動感覚野における信号の増加が認められる。また、光トポグラフィの検出結果の一例を図6に示す。また、f-MRI信号と光トポグラフィ信号の相関を求めた結果を図7(右脳)と図8(左脳)に示す。左右の脳とも、f-MRI信号と統計学的有意の相関を示すのはoxy-Hbとtotal-Hbであり、deoxy-Hbにおいては、統計学的有意な相関は認められなかった。

4. 考案

4.1 total-Hbとoxy-Hbとの相関について

光トポグラフィ法は脳内のヘモグロビンに関する情報を得る有用な手段であることは明らかであるが、得られた信号の意味合いについては不明確な点が多い。f-MRIの信号強度はBOLD(Blood Oxygen Level Dependent)効果とin-flow効果

によるとされる²⁾³⁾。BOLD効果は次のように説明されている。脳の神経活動の亢進に伴い脳血流が増加すること、特に脳血流の増加量が代謝のそれを上回って増加するため、局所のtotal-Hbとoxy-Hbが増加し、常磁性体であるdeoxy-Hbが相対的に減少する。このため、 T_2^* の延長を生じ、画像を T_2^* に敏感なGradient Echo法やEcho-Planar法などで撮像すると、その部分の信号強度が増加する。これがf-MRIの信号となる。一方、in-flow効果は撮像面以外の血管の中の水が血流によりスライス面の中に入り込んでくることで、飽和していないスピンの供給され、脳血流の増えた領域での信号強度が増加する現象である。これもf-MRIの信号に関与する。一般に、高磁場の装置で行ったf-MRIの信号ではBOLD効果が主な原因となり、低磁場の装置での信号はin-flow効果によるとされる。in-flow効果においてはoxy-Hb、deoxy-Hbといった区別は問題にならない。今回の測定に用いた1.5Tの装置ではいずれの効果も主となるかは難しく、両者が関連すると考える方が無難である。

そこで、光トポグラフィのtotal-Hbとoxy-Hb信号とがf-MRI信号と良い相関を示したことは、BOLD効果で考えると、total-Hbとoxy-Hbが大幅に増加していれば、deoxy-Hb

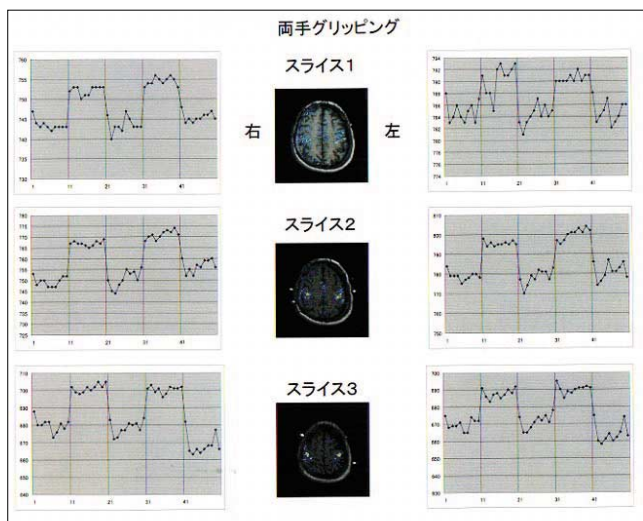


図5 : f-MRIの信号の例

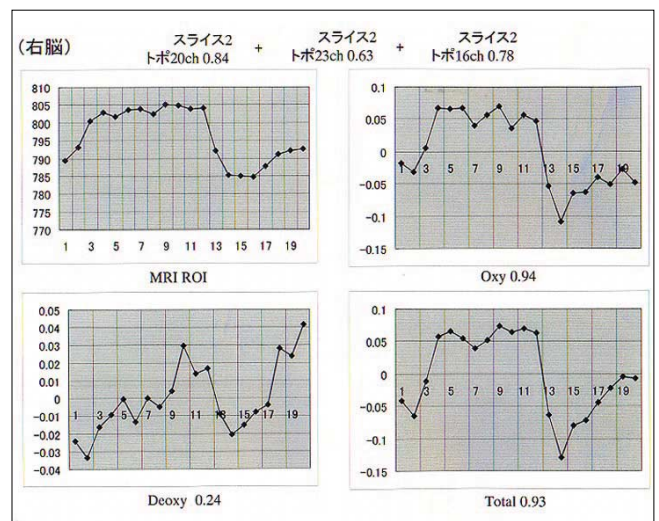


図7 : 右脳でのf-MRIと光トポグラフィ信号との相関




図6 : 光トポグラフィ信号の例

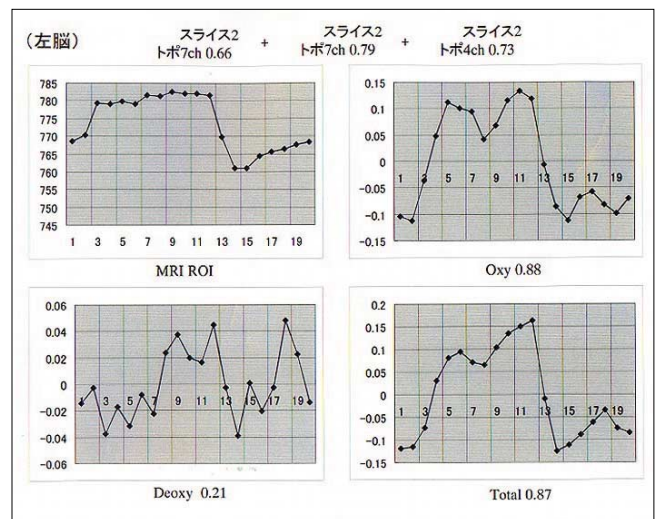


図8 : 左脳でのf-MRIと光トポグラフィ信号との相関

は相対的に減少しf-MRI信号が増加すると考えられることで説明できる。しかし、deoxy-Hbと全く相関が無かったことについては、別途考える必要がある。in-flow効果によってもtotal-Hbとoxy-Hbが増加している状況ではtotal-Hbと良い相関を示すはずであり、やはりこの効果によっても説明可能である。つまり、今回の同時測定によれば、f-MRIの信号の由来をBLOD効果がin-flow効果のいずれかを確定することはできないといえる。

4.2 deoxy-Hbがf-MRI信号と相関しない理由

f-MRI信号は脳組織のどこから生ずるかの検討がなされており、脳組織と静脈いずれも信号に関与し、特に静脈の関与が著しいとの報告が多い。脳表の太い静脈まで信号に関与しており、そのdeoxy-Hbの低下や血流増加が信号増強に関与する⁴⁾⁵⁾。MRI信号は脳内の水分子の磁気共鳴信号を検出しており、緩和時間の違いはあっても、結合水など極端に緩和時間の短い水をのぞいて、脳内ほとんどの水が信号に関与していると考えられる。

一方、光トポグラフィは近赤外光の脳内の透過性に関与し、その信号強度は透過量に依存する。つまり、あまり吸収が強すぎると検出できないこととなる。Firbankら⁶⁾およびLieら⁷⁾は、近赤外光を用いた脳内ヘモグロビンの測定において、測定されるのは脳内の細い血管に限られるとしている。低い吸収係数の組織の中に、高い吸収係数の血管が存在するときの、見かけの吸収係数 μ_a は以下の式で示される⁶⁾。

$$\mu_a = \mu_a^t + f_v(\mu_a^b - \mu_a^t) \exp[-r(\mu_a^b - \mu_a^t)] \quad (1)$$

ここで μ_a は見かけの吸収係数、 μ_a^b は血管内のヘモグロビンの吸収係数、 μ_a^t はその他の脳組織のバックグラウンドとしての吸収係数、 f_v は血管の脳組織全体での体積率、 r は血管径である。毛細血管は7 μ mの赤血球がやっと通れる太さ $r = 0.006$ mm程度とし、脳内の局所平均赤血球体積が1.50%⁸⁾、ヘマトクリットが大血管のそれと比べ72.4%に希釈されている⁸⁾ことを考慮し、このような希釈は毛細血管しか考えられないことから、毛細血管の f_v は0.02と推定できる。一方 $\mu_a^b - \mu_a^t$ は3-5 cm^{-1} 、 μ_a^t は0.06 cm^{-1} と推定されるから⁷⁾、これらの値を参考に血管径と吸収係数の関係を示したのが図9である。これからわかることは検出されている信号はほとんど毛細血管レベルと考えられる。図10に正常人の手の把握運動時の脳運動野における光トポグラフィ信号の典型例を示す。通常運動負荷に伴いtotal-Hbとoxy-Hbの増加、deoxy-Hbの低下が認められる。total-Hbとoxy-Hbの増加は運動負荷に伴う脳神経細胞の活性化により脳血流が増加したためと説明する。しかし、deoxy-Hbの低下はそれだけでは説明できない。図11に脳血流についての考え方を示す。脳血流は単位時間当たりの血液流量であるから、仮想的にその体積は面積Sと流速vの積と考えられる。従って、脳血流CBFの増加はSの増加もしくはvの増加あるいは両者によってなされる。Sの増加は具体的には毛細血管床の増加を意味し、これだけでは運動負荷によるエネルギー代謝の増加に伴うdeoxy-Hbの増加はその系にとどまり、図12左に示すように運動負荷時に

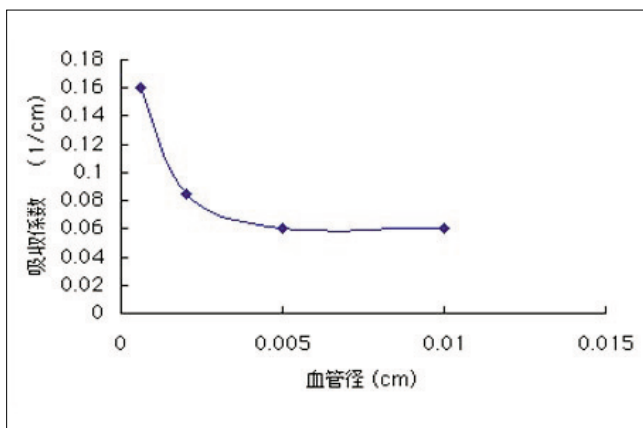


図9：血管径と見かけの吸収係数関係

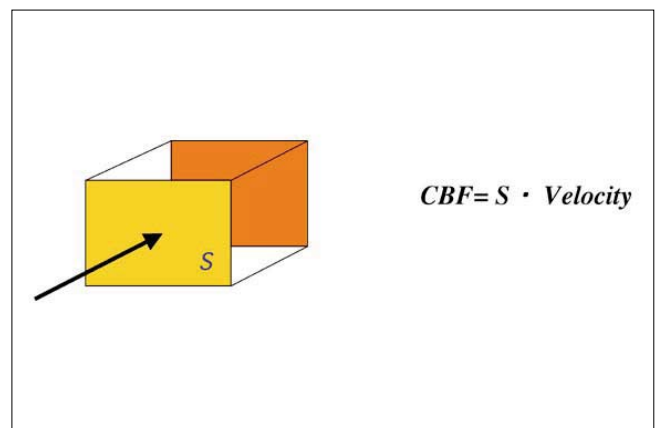


図11：脳血流の考え方

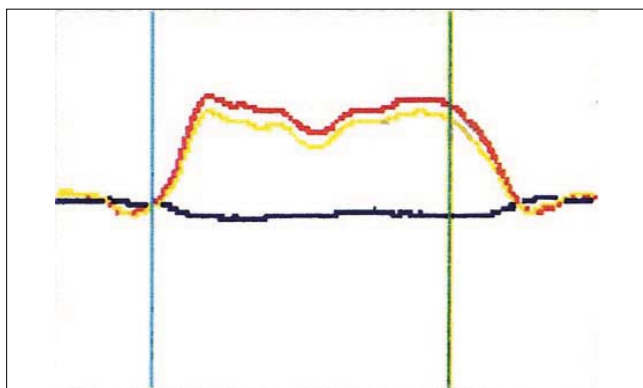


図10：正常人両手把握運動時の運動野における光トポグラフィ信号の典型例

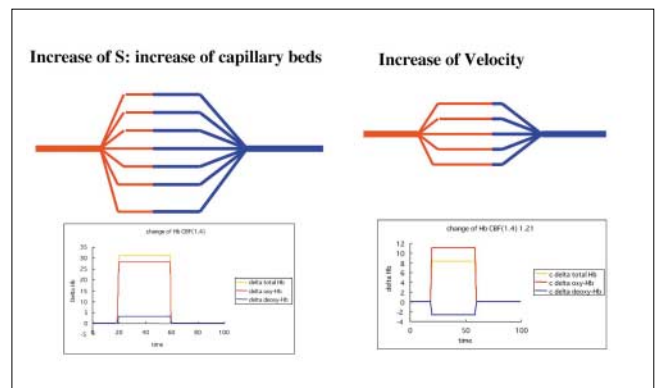


図12：Sの変化とVelocityの変化

deoxy-Hbは増加することとなる。一方 v によるCBFの増加はこれによりoxy-Hbを毛細血管の奥まで送り込むこととなり、deoxy-Hbはより静脈よりに分布することとなる。そこで近赤外光では前述のように主として毛細血管レベルを検出していると仮定すると、流速の増加によりdeoxy-Hbは検出できない太い静脈系に追いやられ、図12の右に示すように、見かけ上deoxy-Hbは減少することとなる。

5. まとめ

以上より脳の光トポグラフィで検出される信号は、

- (1) 主として毛細血管等の細い血管に由来し、太い血管からの信号は含まれない。
- (2) total-Hb、oxy-Hbは主としてSの増加、つまり脳の毛細血管床の増加を示す。
- (3) deoxy-Hb低下はCBF増加に伴う流速 v の増加を反映する。

と解釈すると理解しやすい。

もちろん脳表の太い血管からの信号も含まれると思われるが、その寄与は少ないと想定される。

このモデルから、deoxy-Hbにおいてf-MRI信号との相関が無かった理由が理解される。つまりf-MRIには静脈系を含め太い血管の情報を含むのに対し、光トポグラフィでは主として細い血管つまり、毛細血管レベルのヘモグロビンを検出しているためと考えられる。

以上、光トポグラフィの信号の意味について概説した。光トポグラフィの理解の一助となれば幸いである。

光トポグラフィは株式会社日立製作所の登録商標です。

参考文献

- 1) Yamashita Y, et al : Measurement system for noninvasive dynamic optical topography. J. Biomedical Optics, 4: 414-417, 1999.
- 2) Ogawa S, et al : Magnetic resonance imaging with contrast dependent on blood oxygenation. Proc. Natl. Acad. Sci. USA, 87 : 9698-9872, 1990.
- 3) Ogawa S, et al : functional brain mapping by blood oxygenation level-dependent contrast magnetic resonance imaging. Biophysics J, 64 : 800-812, 1993.
- 4) Hara K, et al : Evaluation of various somatosensory stimulation for functional MRI No-To-Shinkei, 49 : 65-8, 1997.
- 5) Frahm J, et al : Brain or vein-oxygenation or flow? On signal physiology in functional MRI of human brain activation. NMR-Biomed, 7 : 45-53, 1994
- 6) Firbank F et al : Experimental and theoretical comparison of NIR spectroscopy measurements of cerebral hemoglobin changes. J. Appl. Physiol. 85 : 1915-1921, 1998.
- 7) Lie H, et al : Influence of blood vessels on the measurement of hemoglobin oxygenation as determined by time-resolved reflectance spectroscopy. Med. Phys. 22 : 1209-1217, 1995.
- 8) Sakai F, et al : Regional cerebral blood flow and hematocrit measured in normal human volunteers by single-photon emission computed tomography. J Cereb Blood Flow & Metabol, 5 :207-213, 1985.